

Bilder zum Verlaufsbericht: Rehebehandlung unter HT und in Zusammenarbeit mit Huforthopäden:

Anamnese:

5jährige Norikerstute, seit April 07 beim Besitzer, wurde als Zugpferd beschlagen gekauft. Nach 3 Tagen lösten sich die Eisen, diese wurden vom Hufschmied entfernt. Danach konnte die Stute nicht mehr belasten und zeigt starke Lahmheit auf allen 4 Beinen.

Die Stute wurde für unbestimmte Zeit (ca. 3 Monate) vom Tierarzt auf Rehe behandelt. Die Art der Therapie ist nicht bekannt, bis auf einen sichtbaren Querschnitt im li. Vorderhuf, der bis auf die Plättchenschicht reicht. Die Hufwand wurde quer durchgeschnitten.

- Hufwand konnte nicht mehr tragen, das Pferd lag vor Schmerz fast ständig, war nicht transportfähig. Eine huforthopädische Behandlung war nicht möglich, da sie nicht r stehen konnte, bzw. nicht auf 3 Beinen belasten konnte.

Allgemeinzustand:

Stute liegt apathisch in ihrer Box, Augen sind trüb und stumpf im Blick, das Fell ist stumpf – Pferd will nicht mehr.

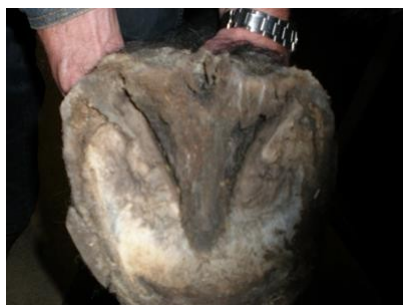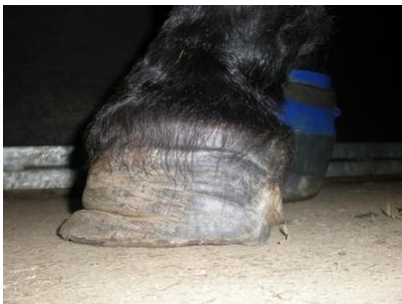Nahziel:

- Schmerzen lindern

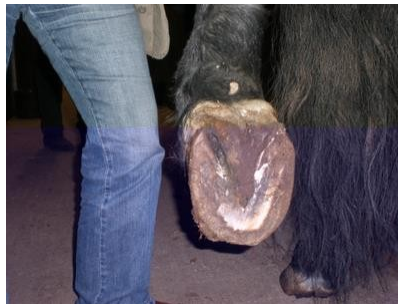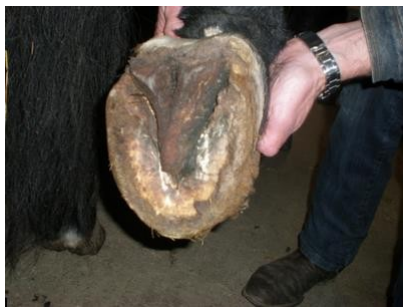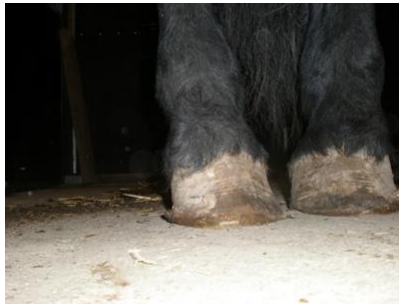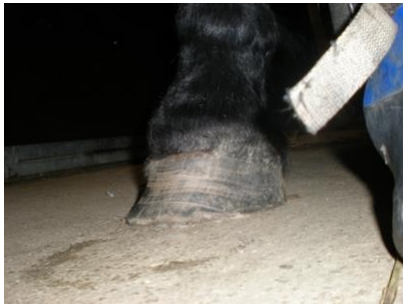Fernziel:

- Stoffwechsel/Hufwachstum optimieren
- Herstellen einer optimalen und gesunden Hufsituation

13.10.2007 Ankunft, Vorderhuf links, nach Vorbehandlung durch Tierarzt, bzw. ohne huforthopädische Behandlung.



Hinterbeine vor jeglicher huforthopädischer Korrektur:



Therapie:

Noch vor Ort wurden dem Pferd zur Schmerzlinderung Homöopathika (Belladonna, Nuxvomica, Ginkgo biloba) verabreicht und eine 14tägige Horizontaltherapie (HT) durchgeführt. Nach dieser Zeit war ein Transport möglich.

Zur Intensivtherapie wurde sie auf unser Gelände verbracht.

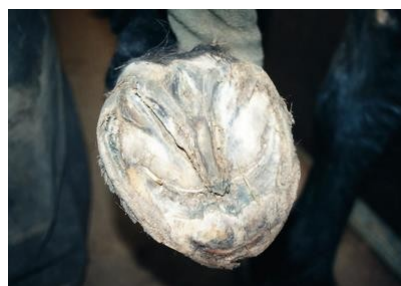Die Therapie mit täglich HT (Ganzkörper und spezielles Reheprogramm) wurde fortgeführt und zusätzlich mit einer Stoffwechsellagerung begonnen.

Am **18.10.07** wurde sie dem Huforthopäden vorgeführt:

Hinterbeine: Im Vordergrund stehen die Strahlfäule und die falsche Gelenksstellung. Diese wird über mehrere Sitzungen korrigiert und die Fäule mit einem entsprechenden biologischen Desinfektionsmittel behandelt.

Vorderbeine: Links: Soweit vorhanden und herauszuarbeiten wird der Huf dort auf den Tragrand gestellt, die Sohle entlastet und sie bekommt ständig Krankenschuhe, die einen leichten Sohlendruck ausüben. Rechts: Hufkorrektur nach huforthopädischen Gesichtspunkten, Desinfektion der Fäulnisstellen und da druck- und schmerzempfindlich ebenfalls Krankenschuh.

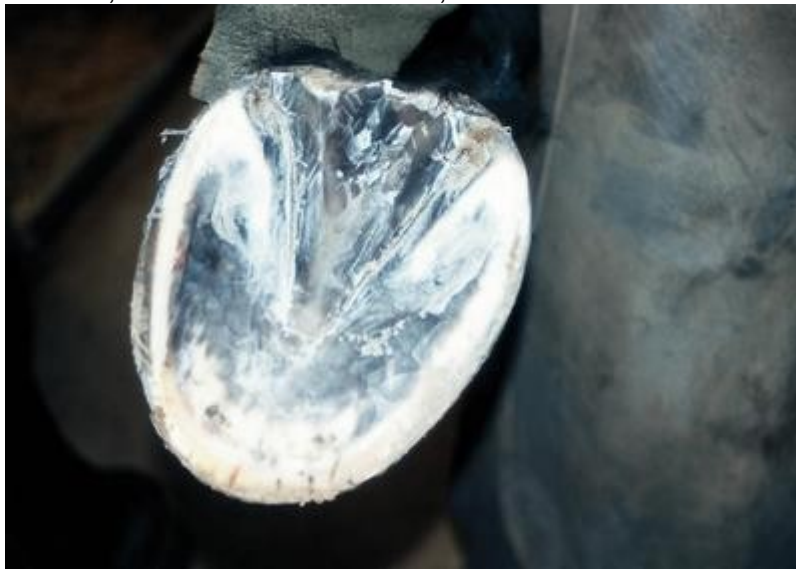Die erste vorsichtige Korrektur vorne links, die Sohle wurde nur wenig bearbeitet



Am selben Tag wurden die Hinterbeine in eine funktionelle Richtung korrigiert.



Am 09.11.07 linker Vorderhuf zeigt deutlich gesundes und festes Hufhorn, geringer Fäulnisbefall, eingesägte Hornspalte wächst nach außen weg. Belastung ohne Schuhe auf weichem Boden normal, keine Lahmheitszeichen,

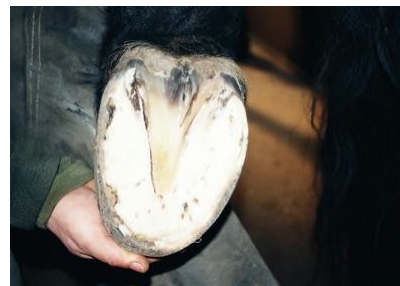
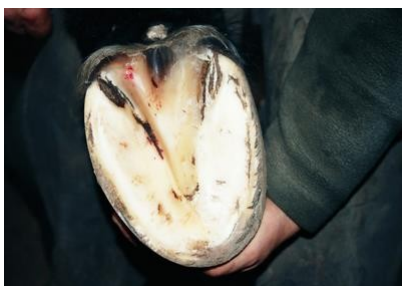
Huforthopädische Kontrolle:

Hinterbeine: Stellung hat sich deutlich gebessert, noch nicht optimal. Fäulnisstellen sind beseitigt und Hufsubstanz hat sich gefestigt, Hufhorn wächst gesund nach.

Vorderbeine: Links: Einschnitt durch den Tierarzt wächst zunehmend heraus, Hufsubstanz ist fester und kompakt und nur noch an der Spitze ein fauler Bereich. Rechts: zunehmend gesunde Hufsubstanz,

Beide Hinterbeine zeigen nach der Behandlung gesundes Hufhorn, keine Fäulnisprozesse mehr.



Nach 4 Wochen intensiver Therapie:

- mit täglichem Einsatz von HT (15min. Ganzkörper, anschließend 30 min. Reheprogramm)
- 2x täglicher Gabe eines stoffwechselentgiftenden Präparates
- Unterstützung des Organismus mit einem Mineralpräparat
- enger Zusammenarbeit mit einem Huforthopäden

wurde die Stute nach Hause entlassen.


Die Krankenschuhe konnten entfernt werden, die Fäulnisprozesse waren ausgeheilt, die Hinterbeine begannen sich in die richtige Stellung zu korrigieren, beide Vorderbeine bildeten komplett neues und gesundes Horn und am linken hatte sich die Spalte fast ausgewachsen. Auf weichem Boden zeigte sie kaum mehr Lahmheitszeichen und begann schon im Freilauf zu traben und einige Galoppsprünge zu zeigen.

Ihr Allgemeinzustand hat sich stark verbessert, sie hat sichtbar kaum mehr Schmerzen und man spürt wieder Lebenswille. Das Fell glänzt und zeigt Farbschattierungen, die vorher keiner geahnt hat.

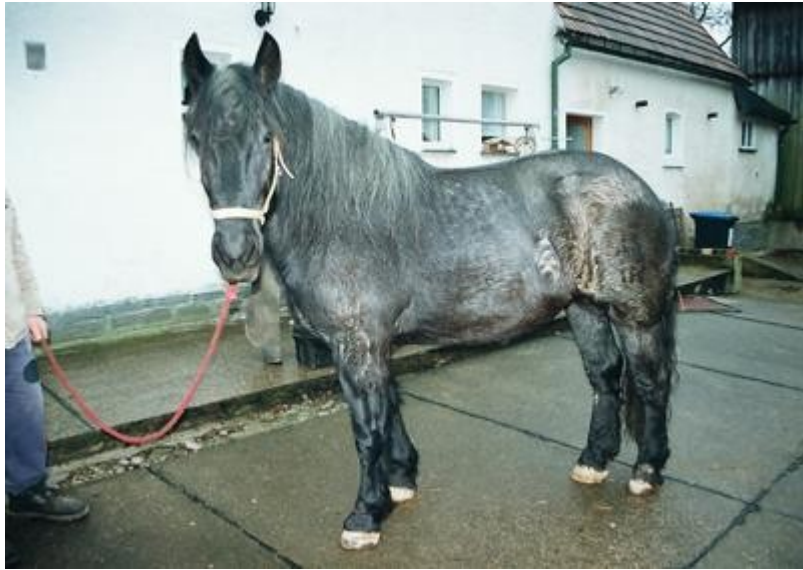Am 04.12.2007 erneute Hufkorrektur.



Bild von der Therapie:



Das wichtigste ist nicht ein sauberes sondern ein gesundes Pferd:



Das wieder auf der Koppel seinen Spaß hat.

